

PATOLOGÍA DEL PISO PELVIANO: EVALUACIÓN POR IMÁGENES

PELVIC FLOOR PATHOLOGY: IMAGES ASSESSMENT

DR. ANDRÉS O'BRIEN S. (1).

1. Departamento de Diagnóstico por Imágenes. Clínica Las Condes.

Email: obrienandres@yahoo.com

RESUMEN

La patología del piso pélvico y trastornos de la función anorrectal son frecuentes en especial en el adulto mayor. Si bien los hallazgos a la anamnesis y examen físico son fundamentales, pueden ser limitados, por lo que el estudio por imágenes es necesario.

En este contexto la resonancia magnética con sus fases estática y dinámica juega un rol muy importante en el diagnóstico de disfunción del piso pélvico en los tres compartimentos, de manera poco invasiva y rápida.

Las principales patologías son contracción paradójica del músculo puborrectal, rectocele anterior, enterocele, invaginación rectal y síndrome de descenso perineal.

Palabras clave: Resonancia magnética, defecografía, constipación crónica

SUMMARY

Pelvic floor and anorectal dysfunction are common, especially in the Elder. Despite clinical findings are very important in the diagnosis of these diseases, they can be limited, so imaging is a helpful tool.

Static and dynamic Magnetic Resonance plays a very important role in pelvic floor dysfunction, with a comprehensive review of the three compartments, in a less invasive and fast way.

Main pathologies are Pelvic spastic syndrome, anterior rectocele, enterocele, rectal intussusception and descending perineum syndrome.

Key words: Magnetic resonance, defecography, chronic constipation.

INTRODUCCIÓN

La patología del piso pélvico es muy variada y frecuente, en especial en el adulto mayor, siendo un motivo de consulta común de distintas especialidades como urología, ginecología, gastroenterología y coloproctología.

Los trastornos de la función anorrectal representan aproximadamente el 10-20% de la consulta gastroenterológica. Determinan un impacto en la calidad de vida, con síntomas como dolor, constipación o incontinencia, que suelen traslaparse (1). De éstos, el más importante es la constipación.

El diagnóstico clínico en ocasiones es difícil, siendo necesario realizar estudios de imágenes u otros para una mejor caracterización de las alteraciones. Entre éstos se encuentran la manometría anorrectal, el enema baritado de colon, tránsito con marcadores colónicos, tránsito de intestino delgado, defecografía clásica (DC) y por Resonancia Magnética (DRM) (2, 3).

La DC fue descrita por primera vez en 1952 y se ha utilizado por décadas para el estudio de constipación crónica y trastornos de la función anorrectal. Sin embargo, este examen presenta varias desventajas entre las que se cuentan: requiere opacificar la vejiga, vagina, recto y asas de intestino delgado para poder visualizar en forma adecuada las estructuras anatómicas del piso pelviano; debe marcarse el margen anal con elementos radioopacos; es un examen proyeccional, es decir, la imagen no es visualizada en un solo plano, sino que todos los planos están superpuestos; no se visualizan los tejidos blandos perirrectales, como el músculo puborrectal o el levador del ano; utiliza radiación ionizante; es operador dependiente; el dispositivo que se utiliza para defecar es de difícil obtención; y finalmente, el examen resulta muy embarazoso para el paciente, dado que el médico y el auxiliar paramédico deben estar en la sala de examen junto al paciente. Además,

el video obtenido no puede visualizarse en la estación de trabajo, sino que en un computador aparte.

Por otra parte, con los nuevos avances tecnológicos y secuencias dinámicas de Resonancia Magnética (RM), la DRM se desarrolló a fines de los 90'(4). Las ventajas comparativas respecto de la DC son: no requiere opacificar vejiga, vagina, ni asas de intestino delgado, sólo debe administrarse gel de ultrasonido endorrectal; el examen presenta una alta resolución por contraste y espacial de las estructuras anatómicas de la pelvis, incluyendo la musculatura del piso pélvico, vejiga, vagina, recto, canal anal y sacro tanto durante la fase estática como dinámica; las imágenes se pueden obtener en múltiples planos; no utiliza radiación ionizante; no es tan operador dependiente como la DC; finalmente, el paciente se encuentra solo en la sala de examen.

ASPECTOS TÉCNICOS

Existen dos tipos de magneto para la realización de la DRM: uno de 0,5 Tesla, que es abierto, y el paciente puede estar sentado (similar a una defecación habitual), y otro de 1,5 Tesla, que es cerrado y el paciente se localiza en posición supina. El primero es menos disponible y presenta una menor señal versus ruido (SNR), mientras que el segundo es más disponible (mayoría de hospitales y clínicas) con mejor SNR, por lo que las imágenes son de mejor calidad. El hecho de estar el paciente acostado en vez de sentado ha generado controversia; sin embargo la mayoría está de acuerdo en que no hay diferencias clínicamente significativas (5).

El examen consta de dos partes. Inicialmente se realizan secuencias T2 (*Turbo spin echo*) de alta resolución en los ejes axial, coronal y sagital en fase estática, con el objeto de visualizar las estructuras anatómicas de la pelvis, como el útero, ovarios, vejiga, recto, canal anal, haz puborrectal y fosas isquiorrectales en la mujer, y en el hombre la próstata y vesículas seminales. En esta fase se pueden detectar alteraciones como asimetría del haz puborrectal, masas anexiales, miomas uterinos, endometriosis, entre otras.

Posteriormente se realiza una fase dinámica con una secuencia que presenta ponderación T1 y T2 llamada Estado Estacionario (*True Fisp*), que permite un formato cine con adecuada resolución temporal de una imagen por segundo en una duración de 120 segundos. Esta secuencia se realiza en el eje sagital a nivel de la línea media, tras la administración de 200-250 cc de gel de ultrasonido endorrectal a través de una cánula (4). Inicialmente el paciente se encuentra en reposo, luego se le solicita que contraiga la musculatura pélvica, posteriormente debe pujar sin defecar, y finalmente se le pide que evacúe completamente el contenido rectal.

Las imágenes son enviadas a una estación de trabajo, donde son analizadas por el radiólogo.

PUNTOS DE REPARO ANATÓMICOS

El punto de reparo anatómico principal es la línea pubocoxígea inferior (LPCI), que une el aspecto inferior del pubis con la última articulación

coxígea (fig 1). El descenso del piso perineal se mide desde la unión anorrectal (UAR), que corresponde a la intersección entre una línea que va a través del eje longitudinal del canal anal y otra que se proyecta a la pared posterior y caudal del recto, hasta la LPCI en maniobra de Valsalva y defecación. Un leve descenso se considera entre 0 y 3 cm, uno moderado entre 3 y 6 cm y uno acentuado sobre 6 cm. Las mismas medidas se utilizan para evaluar el cistocele y el histerocele.

En reposo la UAR debe tener un ángulo entre 90 y 100 grados (fig 2), durante la contracción de la musculatura pélvica debe medir menos de 90 grados (fig 3), y durante la defecación aproximadamente 135 grados (fig 4).

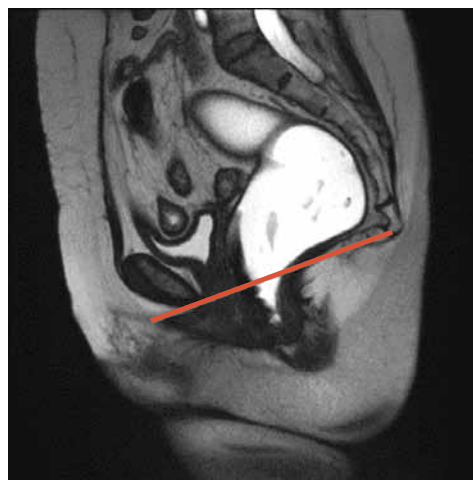

Figura 1. Línea pubocoxígea inferior (LPCI). Secuencia TrueFisp sagital en línea media, donde se aprecia en rojo la LPCI.

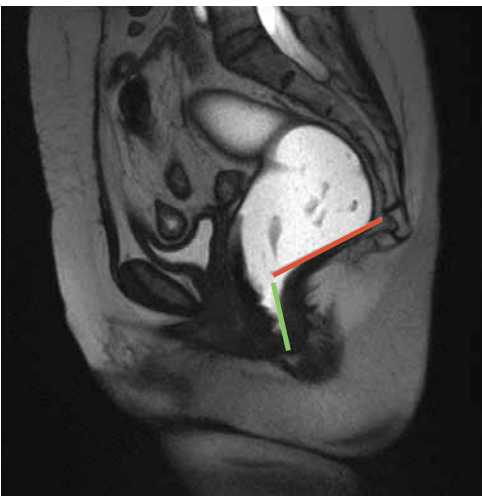


Figura 2. Ángulo ano-rectal (AAR) en reposo. Secuencia TrueFisp sagital en línea media. La línea verde representa el eje del canal anal y la línea naranja la pared posterior del recto bajo. El AAR es la intersección de ambas y en reposo mide aproximadamente 90-100 grados.

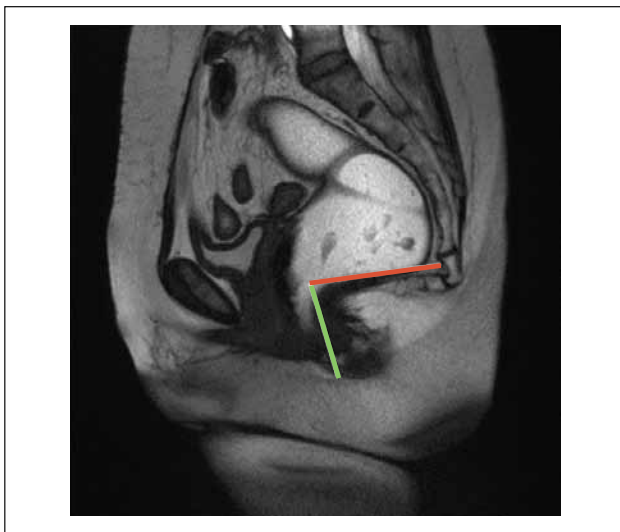


Figura 3. Ángulo ano-rectal (AAR) durante la maniobra de contracción de la musculatura del piso pélvico. Secuencia TrueFisp sagital en línea media. La línea verde representa el eje del canal anal y la línea naranja la pared posterior del recto bajo. El AAR es menor o igual a 90 grados.

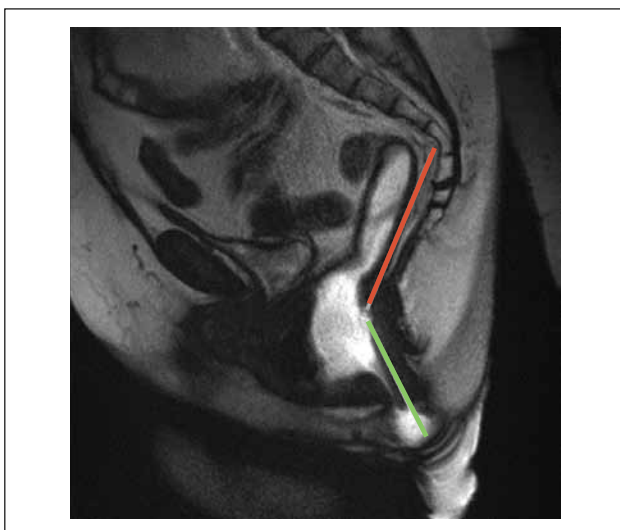


Figura 4 Ángulo ano-rectal (AAR) durante la maniobra de defecación. Secuencia TrueFisp sagital en línea media. La línea verde representa el eje del canal anal y la línea naranja la pared posterior del recto bajo. El AAR es de aproximadamente 135 grados

HALLAZGOS PATOLÓGICOS

I. Contracción paradójica del músculo puborrectal:

Corresponde a falta de relajación de este músculo, en forma parcial o completa, durante la maniobra de defecación, lo que determina obstrucción parcial al tracto de salida, con sensación de defecación incompleta. El ángulo a nivel de la UAR se mantiene menor o igual a 90 grados, debiendo ser de aproximadamente 135 grados (fig 5).

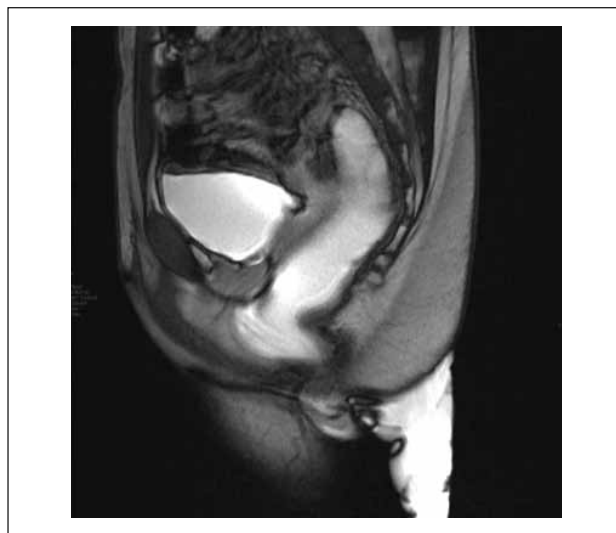


Figura 5. Contracción paradójica del músculo puborrectal. Secuencia TrueFisp sagital en línea media durante maniobra de defecación. Se observa un AAR menor a 90 grados.

Esta patología es frecuente en pacientes jóvenes, tanto mujeres como hombres. El tratamiento inicialmente incluye *biofeedback*, realizado por kinesiólogos especialistas en piso pélvico, que consiste en un aprendizaje del paciente para relajar y contraer la musculatura del piso pélvico en relación a estímulos.

II. Rectocele anterior:

Corresponde a un abombamiento de la pared anterior del recto (fig 6) secundario a debilidad de la fascia rectovaginal (6). Se mide desde el aspecto más anterior de la pared rectal hasta una línea imaginaria que corresponde a donde se proyectaría la pared rectal en condiciones normales. Se considera no patológico cuando es menor a 2 cm, moderado entre 2 y 4 cm y acentuado sobre 4 cm.

Se asocia a pujo crónico secundario a otras entidades como contracción paradójica del músculo puborrectal o invaginación rectorrectal.

Su significación clínica está dada por cuatro condiciones:

- Tamaño mayor a 2 cm
- Retención de contenido rectal durante la defecación
- Reproducibilidad de los síntomas
- Necesidad de asistencia para evacuar, como por ejemplo digitación de la pared posterior vaginal para comprimir y evacuar el rectocele.

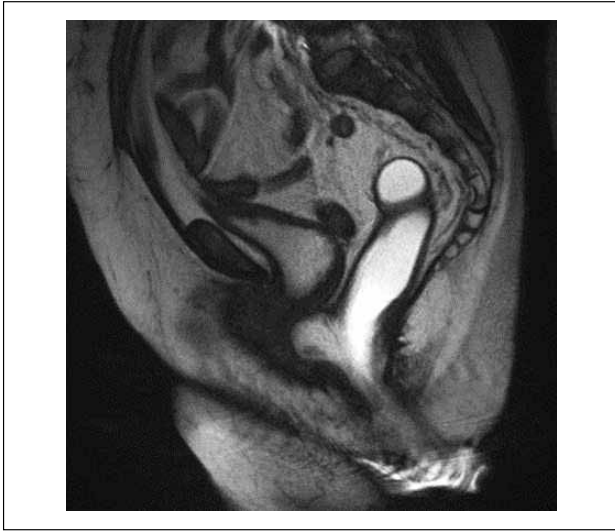


Figura 6. Rectocele anterior. Secuencia TrueFisp sagital en línea media durante maniobra de defecación. Se observa abombamiento de la pared anterior del recto que indenta la pared posterior de la vagina.

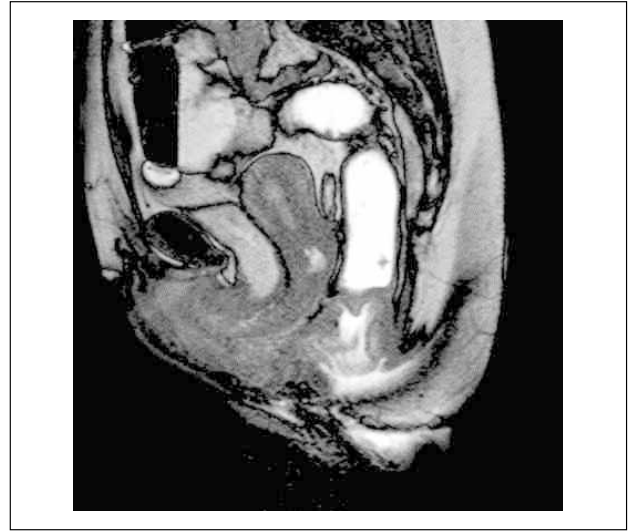


Figura 8. Invaginación recto-anal mucosa. Secuencia TrueFisp sagital en línea media durante maniobra de defecación. Además de la invaginación, se observa un leve rectocele anterior, y un leve cistohisterocele.

III. Invaginación rectal:

Puede ser mucosa o parietal dependiendo si la invaginación compromete sólo la mucosa o la pared completa respectivamente; puede ser anterior o posterior, siendo más frecuente la primera; y se clasifica en recto-rectal cuando la invaginación se extiende sólo hasta el recto (fig 7), recto-anal o intra anal, cuando se extiende hasta el canal anal (fig 8), y extra anal o prolapso rectal, cuando la invaginación se extiende distal al margen anal externo (fig 9). En los primeros casos, el paciente refiere dificultad en la evacuación, descarga de mucus o sangre por el recto y dolor; en cambio, en el prolapso rectal puede asociarse a incontinencia rectal.

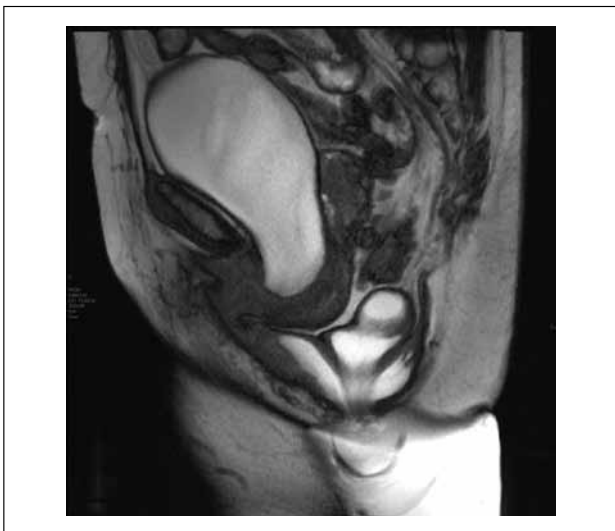

Figura 7. Invaginación recto-rectal parietal. Secuencia TrueFisp sagital en línea media durante maniobra de defecación. Además de la invaginación, se observan rectoceles anterior y posterior, enterocele (sigmoidecele) y cistohisterocele.

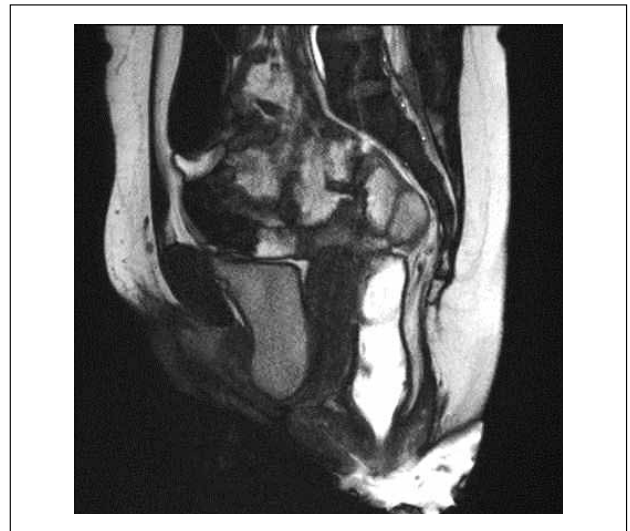

Figura 9. Invaginación extra-anal o prolapso rectal. Secuencia TrueFisp sagital en línea media durante maniobra de defecación. La invaginación se extiende distal al margen anal, asociado a rectoceles anterior y posterior, y a un significativo cistohisterocele.

IV. Enterocele:

Corresponde a una herniación de un saco peritoneal hacia caudal anterior al recto, que puede contener asas de intestino delgado, una porción del colon sigmoides o tejido adiposo omental (fig 10). Usualmente se asocia a antecedente de histerectomía, y frecuentemente debe ser corregido en forma quirúrgica.

Por lo general se asocia a rectocele anterior, que es más prominente en fase defecatoria precoz, mientras que el enterocele se manifiesta mejor en la fase defecatoria tardía (fig 11).

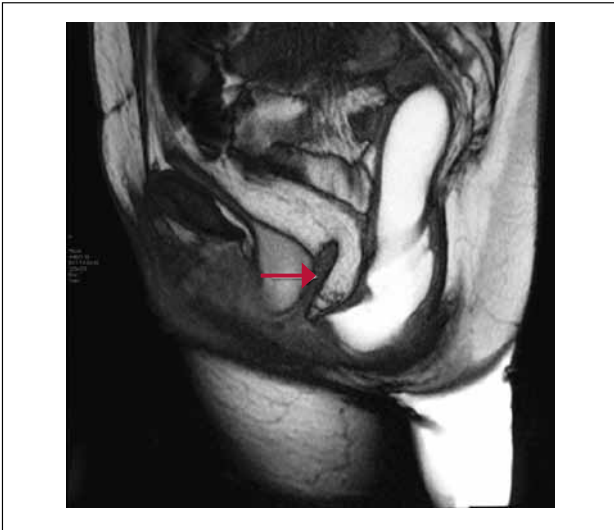

Figura 10. Enterocele. Secuencia TrueFisp sagital en línea media durante maniobra de defecación. Signos de histerectomía. Hay herniación de grasa omental anterior al recto (flecha), asociado a rectocele anterior y cistocele.

V. Síndrome de descenso perineal:

Se caracteriza por la marcada disminución del tono muscular del piso pélvico, con un descenso significativo de las estructuras (vejiga, útero y recto) durante la maniobra de Valsalva y posterior defecación (fig 12). Descrito por Parks en 1966 (7), se asocia a daño del nervio pudiendo ser a pujo crónico.

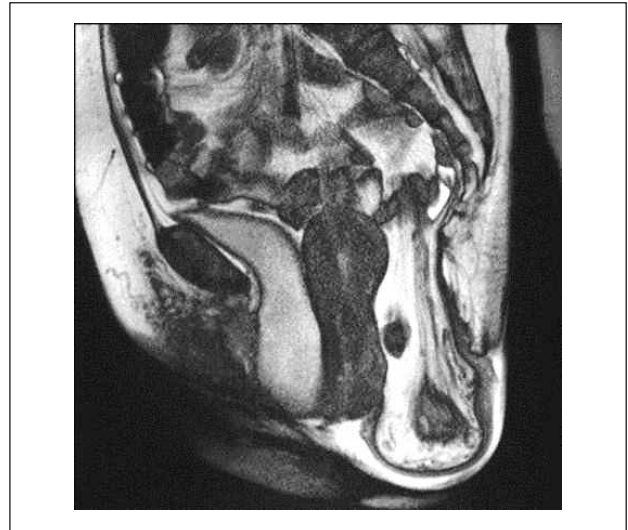

Figura 12. Síndrome de descenso perineal. Secuencia TrueFisp sagital en línea media durante maniobra de defecación. Hay un acentuado descenso de las estructuras del piso pélvico (vejiga, útero y recto).

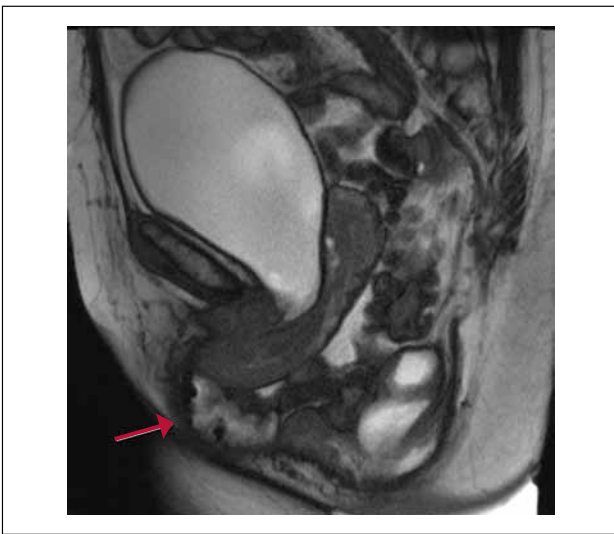


Figura 11. Enterocele en fase defecatoria tardía. Secuencia TrueFisp sagital en línea media durante maniobra de defecación. En última imagen de la serie dinámica se hace evidente este enterocele con contenido de asas de intestino delgado (flecha). Además se observa un sigmoidocele y un cistohisterocele.

SÍNTESIS

La RM del piso pélvico, con sus fases estática y dinámica, son un significativo aporte para el clínico, dado que evalúa simultáneamente los tres compartimentos en forma poco invasiva, de manera que el paciente puede recibir la terapia más apropiada.

REFERENCIAS BIBLIOGRÁFICAS

1. Drossman DA, Li Z, Andruzzi E, Temple RD, Talley NJ, Thompson WG et al. U.S. householder survey of functional gastrointestinal disorders: prevalence, sociodemography, and health impact. *Dig Dis Sci* 1993; 38: 1569-1580.
2. Roos J, Weishaupt D, Wildermuth S, Willmann J, Marincek B, Hilfiker P. Experience of 4 years with open MR Defecography: Pictorial review of anorectal anatomy and disease. *RadioGraphics* 2002; 22: 817-832.
3. Colaiacomo MC, Masselli G, Polettini E, Lanciotti S, Casciani E, Bertini L, et al. Dynamic MR Imaging of the Pelvic Floor: a Pictorial Review. *Radiographics* 2009 29:e35; doi: 10.1148/rg. e35
4. O'Brien A. Defecografía por Resonancia Magnética. *Rev Chil Radiol* 2010;16(1):11-16.
5. Bertschinger KM, Hetzer FH, Roos JE, Treiber K, Marincek B, Hilfiker PR. Dynamic MR imaging of the pelvic floor performed with patient sitting in an open-magnet unit versus with patient supine in a closed-magnet unit. *Radiology* 2002; 223(2): 501-508.
6. Law YM, Fielding JR. MRI of Pelvic Floor Dysfunction: Review. *AJR* 2008;191(6):S45-S53.
7. Parks AG, Porter NH, Hardcastle J. The syndrome of the descending perineum. *Proc R Soc Med* 1966; 59: 477-482.

El autor declara no tener conflictos de interés, con relación a este artículo.